

# Implicaciones Clínicas Asociadas a las Variantes Anatómicas del Número y Forma del Foramen Transverso en Vértebras Cervicales Secas

Clinical Implication of Anatomical Variants of Number and Shape of the Transverse Foramen in Dry Cervical Vertebrae

Mayra Alejandra Borda Cárdenas & Martha Bernal-García

---

**BORDA, C. M. A. & BERNAL-GARCÍA, M.** Implicaciones clínicas asociadas a las variantes anatómicas del número y forma del foramen transverso en vértebras cervicales secas. *Int. J. Morphol.*, 40(3):613-618, 2022.

**RESUMEN:** Las vértebras cervicales presentan como característica distintiva un foramen transverso bilateral, cualquier modificación en la embriogénesis, genera variantes del tamaño, número y forma, lo que puede conllevar diversos problemas neurológicos. Realizamos un estudio observacional y descriptivo de vértebras cervicales, en el que se observó y clasificó el número, la forma y lateralidad de los forámenes transversos principales y accesorios, en una muestra disponible en el anfiteatro de la Universidad de Boyacá, Colombia. Se tomó registro fotográfico especializado. De las 13 vértebras con foramen transverso accesorio, seis fueron unilaterales y siete bilaterales, predominando la forma ovalada con dirección a la derecha. El nivel más común de duplicación fue C4 (dos incompletos y siete completos) y el menos común fue C1, C2 y C5. El conocimiento de estas variantes anatómicas por parte de radiólogos, cirujanos y neurocirujanos, contribuye a la planeación de los abordajes quirúrgicos, favoreciendo la instrumentación de la región cervical y evitando iatrogenias o desenlaces fatales.

---

**PALABRAS CLAVE:** Vértebra cervical; Variación anatómica; Foramen transverso; Foramen accesorio.

---

## INTRODUCCIÓN

La columna vertebral se encuentra constituida por 33 a 34 piezas óseas organizadas una sobre otra, estableciendo el eje biomecánico que soporta el peso del cuerpo, para tal fin se encuentra dividida en 5 regiones: cervical, torácica, lumbar, sacra y coccígea. Cada una de estas regiones están formadas por un número diferente de vértebras, con detalles anatómicos que les permiten una función específica; las siete vértebras de la región cervical se caracterizan por ser poco voluminosas y entre ellas, las hay con detalles anatómicos diferentes, como la ausencia de cuerpo de C1, la presencia del proceso odontoides de C2 y el proceso espinoso largo y saliente de C7, Latarjet & Ruiz Liard (2009), y una característica única y diferencial es la presencia de foramen transverso (FT) en los procesos homónimos. Dicho foramen, está diseñado para el paso del paquete neurovascular vertebral, que reconoce una arteria, una vena vertebral, Zibis *et al.* (2016), y una rama del ganglio cervicotorácico (nervio vertebral), Manjunanth *et al.* (2018), y tan

solo en el 5 % de las personas dichos vasos sanguíneos y nervios pasan por el FT de la séptima vértebra cervical, en el porcentaje restante, son accesorios, con algunas ramas nerviosas y tejido adiposo, por eso es más pequeño que el sexto foramen e incluso puede estar ausente.

Desde el punto de vista embriológico, las vértebras se forman del esclerotoma de las somitas alrededor de la 4 semana de gestación y en detalle, el foramen transverso primitivo se forma de la fusión de un elemento costal vestigial con un proceso costo-transverso verdadero ubicado sobre el futuro cuerpo vertebral, quedando así los vasos y nervios atrapados entre estos dos elementos óseos. Es así, como la formación del foramen transverso es el resultado de la presencia del paquete neurovascular vertebral, por tanto, alteraciones en su presencia y/o en su curso pueden traducirse en variaciones del tamaño (hipoplasia) o en el número (duplicación de uno o ambos forámenes); cuando se presentan

estas diversificaciones, por lo general, el foramen transverso accesorio (FTA) está presente como un foramen más pequeño, posterior al foramen transverso principal.

Estos casos han sido identificados usando diferentes técnicas, como lo son: estudios en cadáveres, radiografías, tomografías o angiografías computarizadas con multidetectores, Tellioglu *et al.* (2018), y se han reportado asociaciones con algunos síntomas neurológicos como lo son cefaleas, síncope, insuficiencias vertebro-basilares o modificaciones en el flujo sanguíneo, dado que existe una fuerte relación entre el diámetro del foramen transverso y el flujo por la arteria vertebral (Molinet Guerra *et al.*, 2017).

Tener el conocimiento claro de la morfometría normal y de las variaciones anatómicas de las vértebras cervicales, es de vital importancia para los galenos, quienes deben brindar un diagnóstico preciso y oportuno, además de revestir importancia en el planeamiento de los procedimientos quirúrgicos que requieran descompresión de estructuras neurales cervicales, tratamiento de la inestabilidad o que involucren la fijación de tornillos en las láminas vertebrales o trans-pediculares, y evitar así, lesionar elementos neuro-vasculares, como sucede en el 10 % de las iatrogenias que ocurren por desconocimiento de las variaciones anatómicas. Por otra parte, el conocimiento de estas estructuras óseas y sus variaciones anatómicas ayuda en la formación médica de pregrado y posgrado.

En consecuencia, el propósito del presente trabajo, fue estudiar las características del foramen transverso en vértebras cervicales secas existentes en el laboratorio de morfología de la Universidad de Boyacá, Colombia, para así proceder a describir las variantes anatómicas, su número y forma, así como sus particularidades morfométricas y aportar con los hallazgos a la literatura científica afín.

## MATERIAL Y MÉTODO

Se trata de un estudio observacional, transversal y descriptivo, en el que se incluyeron un total de 70 vértebras cervicales secas (típicas y atípicas) en buena condición, de la osteoteca del laboratorio de morfología en la Universidad de Boyacá, Colombia, material proveniente de diferentes esqueletos adultos, de sexo y edad desconocidos. Se incluyeron únicamente las vértebras cervicales que no presentaban ninguna patología degenerativa, neoplásica o traumática, y las vértebras incompletas fueron excluidas.

Las vértebras se agruparon según fueran atípicas (C1, C2 y C7) y típicas (C4, C5 y C6) y las que presentaron

FTA unilateral o bilateral fueron separadas. Cada una de ellas fueron ubicadas sobre la cara inferior del cuerpo vertebral y la base de los procesos articulares inferiores, sobre una lámina de papel milimetrado y fotografiada con cámara Canon 60D y Lente Canon 100 Macro USM. Se observaron las características de cada FT y FTA y se clasificaron según la forma y a partir de estas, se halló el punto medio, para realizar morfometrías internas, anteroposterior y mediolateral, en correspondencia hacia los márgenes internos de cada FT y FTA. Los datos recogidos fueron almacenados en una planilla Excel versión 2013®. En esta etapa participaron tres docentes del área de morfología humana del programa de medicina; se tuvieron en consideración los rangos de error intraobservador e interobservador. Consecutivamente fueron analizados en el paquete estadístico SPSS versión 21®, accediendo a estadísticos descriptivos de la muestra seleccionada. En cuanto a consideraciones éticas, el presente estudio, se clasificó en la categoría de investigación sin riesgo, de acuerdo con las normas científicas de la resolución 8430 de 1993 en Colombia; asimismo, se amparó en los principios de la declaración internacional de Helsinki, y no se requirió aval del comité de ética, por el diseño y tipo de componentes anatómicos humanos secos utilizados, acogido por el decreto 2493 de 2004, que admite fines de estudio, docencia e investigación, en el país de Colombia.

## RESULTADOS

Los observadores participantes en el presente trabajo, confirmaron el error intraobservador menor al interobservador, por lo que se obtuvo mínimas diferencias en las morfometrías realizadas. Así, de las 70 vértebras cervicales examinadas, 13 vértebras (18,5 %) mostraron la presencia de FTA. De estas 13 piezas, 5 tenían la variación unilateral (7,14 %) y 8 la variación bilateral (11,42 %). Con base en las características de las 70 vértebras cervicales, 44 se clasificaron como típicas (C4, C5 y C6); 26 atípicas (C1 y C7) y la incidencia correspondiente del FTA en estas dos agrupaciones se detalla en la Tabla I. Además, fueron halladas diferencias del contorno del FTA, caracterizándolos como completos e incompletos, según se ilustran algunos en la Figura 1.

Morfológicamente, los forámenes transversos accesorios fueron diferenciados según lateralidad y forma en siete tipos de acuerdo a los estudios de Ambali & Jadhav (2017), siendo el tipo 4 en el lado derecho el más frecuente, las formas que no se presentaron fueron los tipos 2, 6a-b y 7 presentados en detalle en la Tabla II y la Figura 2.

En la Tabla III se detallan las morfometrías obtenidas, incluye los diámetros anteroposteriores (AP) y

Tabla I. Presencia de FTA en vértebras cervicales típicas y atípicas.

Número total de vértebras cervicales	Vértebras con FTA	Vértebras con FTA unilateral	Vértebras con FTA bilateral
N= 44	N= 11 (25%)	Típicas N= 3 (6,81%)	N= 8 (18.18%)
C3	1	0	1
C4	6	3	3
C6	4	0	4
N= 26	N= 2 (7.69%)	Atípicas N=2 (7,69%)	N=0 (0%)
C7	2	2	0

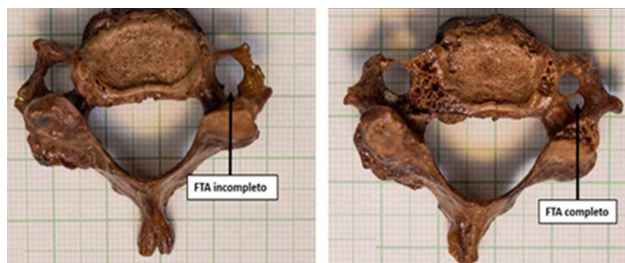


Fig. 1. Diferencias morfológicas del FTA.

mediolaterales (ML) de los FT y FTA de las vértebras cervicales de C3 a C7, además, allí se describen los tipos de forámenes según clasificación de Ambali & Jadhav (2017), la única variación encontrada fue la duplicación del FT (FTA) en 21 de 26 FT estudiados, 16/21 completos y 5/21 duplicaciones incompletas. El nivel más común de duplicación fue C4 (2 incompleto y 7 completo) y el menos común fue C1, C2 y C5 dado que no se presentó.

Los resultados obtenidos en el presente estudio, permitieron la comparación con los publicados por diferentes autores, de los que se encontraron aproximaciones y diferencias, según se presenta en la Tabla IV.

## DISCUSIÓN

El foramen transverso corresponde al único detalle anatómico que comparten todas las vértebras cervicales y su función es permitir el paso de la arteria y vena vertebral por el cuello y un ramo del plexo simpático cervical (solo por las 6 primeras), es por ello que variaciones en sus diámetros son de interés clínico y quirúrgico. El detalle morfológico se ha estudiado con anterioridad y ha sido descrita de manera diversa, dados los criterios, la selección de las muestras, incluso teniendo en cuenta el origen étnico y metodologías de medición.




Fig. 2. Tipología del FTA.

Tabla II. Tipos de Formas del Foramen Transverso Accesorio según clasificación de Ambali *et al.* (2017).

Tipo de foramen	Forma	Porcentaje (n=13)		Porcentaje total
		Lado derecho	Lado izquierdo (n=3)	
1		15,3 (n=2)	23,07 (n=3)	38,37
2		0 (n=0)	0 (n=0)	0
3		7,69 (n=1)	30,7 (n=4)	38,39
4		53,8 (n=7)	0 (n=)	53,8
5		7,69 (n=1)	23,07 (n=3)	30,76
6a		0 (n=0)	0 (n=0)	0
6b		0 (n=0)	0 (n=0)	0
7		0 (n=0)	0 (n=0)	0

Tabla III. Morfometrías de los FTA Y FT.

No. de vértebra cervical	Foramen transverso Derecho, en milímetros			Foramen transverso Izquierdo, en milímetros			Foramen transverso accesorio Derecho en milímetros			Foramen transverso accesorio Izquierdo, en milímetros		
	AP	ML	Forma	AP	ML	Forma	AP	ML	Forma	AP	ML	Forma
	C3	4	3,5	5	4,6	4,5	4	2,2	2,2	5	1,5	2
C4 a	4,6	5,1	1	5,2	5,1	3	2,5	3	1	2	3	3
C4 b	4	4	4	5	6	5	2	2	4	-	-	-
C4 c	4,7	4,5	1	3	3	1	1	2,5	3	2	2,5	3
C4 d	4,5	4,8	3	5	3	2	1,2	2	4	-	-	-
C4 e	4,6	5,9	5	5	7	4	2	2,5	4	1,2	3	3
C4 f	4,2	4,2	1	5	5,3	1	-	-	-	2	2,1	1
C6 a	4,0	5,1	4	4,3	5	5	1	2,5	4	1	2	5
C6 b	3	3,7	4	3,5	4	5	1	1	4	1	2	5
C6 c	5,6	7	4	6	7	5	1	2	4	1,2	2	1
C6 d	2,2	3,5	4	4	4	5	2	2,2	4	2	3	5
C7 a	5,5	6	1	5	4,2	5	-	-	-	2	2,2	3
C7 b	3,2	3,2	1	5,5	5,2	1	2,8	3,1	1	-	-	-

\*AP= Anteroposterior, ML= Mediolateral.

En el presente estudio se usó una plantilla milimetrada asociada a una cámara fotográfica de alta precisión, encontrando que la prevalencia general de FTA fue de 18,5 % concordante con lo observado anteriormente por Akhtar *et al.* (2015), Mishra *et al.* (2014) y Quiles *et al.* (2016), quienes realizaron sus estudios en países de descendencia hindú y reportaron una incidencia que oscilaba entre 14,09 %-16,5 %. La variación numérica se encontró principalmente en vértebras típicas 3, 4, y 6 (25 %), y en 2 vértebras atípicas C7 (4,5 %), con una mayor expresión bilateral (18,18 %) y de forma completa; resultados que varían con reportes realiza-

dos por Gujar *et al.* (2015), Kaya *et al.* (2011), Singh *et al.* (2019), quienes encontraron una prevalencia unilateral mayor (11,5 %-18 %) en vértebras típicas cervicales.

Así mismo, y tal como se detalla en la Tabla III, los diámetros entre los FT normales y los FTA son considerablemente diferentes, encontrándose variaciones hasta de un 50 % en la longitud anteroposterior y mediolateral, hallazgo que enfatiza la relación existente entre FTA y la insuficiencia vertebrobasilar, que como resultado de la disminución del calibre y por tanto del flujo por la arteria vertebral,

condicionaría la presencia de cefaleas y lipotimias. De igual manera, y teniendo en consideración el rol las arterias vertebrales en la constitución del sistema posterior del círculo arterial cerebral y las ramas colaterales del sistema vertebro-basilar, podría originar síntomas auditivos por compromiso del flujo de la arteria laberíntica, e inclusive síntomas sensorio-motores, vestibulares, cognitivos, emocionales, autonómicos y sociales por insuficiencia en la irrigación de los territorios de las arterias cerebelosas y la relación del cerebelo con funciones motoras y no motoras, Schmanhamnn *et al.* (2019). Por otro lado, Ambali & Jadhav (2017), además de determinar la frecuencia de esta duplicación y su lateralidad, propusieron una clasificación en 7 tipos de variación del FT

Tabla IV. Comparación de la prevalencia de FTA con estudios previos.

Autores	Prevalencia de FTA (%)	FTA unilateral (%)	FTA bilateral (%)
Kaya <i>et al.</i> (2011)	22,7	13,63	9,09
Manjunanth <i>et al.</i> (2018)	20	12	8
Metin <i>et al.</i> (2018)	8,91	7,09	1,8
Gujar <i>et al.</i> (2015)	27,3	18	9,33
Akhtar <i>et al.</i> (2015)	14,36	11,49	2,87
Ambali & Jadhav (2017)	14,72	4,90	9,81
Mishra <i>et al.</i> (2014)	14,09	4,54	9,54
Patra <i>et al.</i> (2015)	22	10,67	11,33
Katikireddi & Setty (2014)	3	2	1
Zibis <i>et al.</i> (2016)	14,7	6,86	6,86
Sangari <i>et al.</i> (2015)	24	NR	NR
Patel <i>et al.</i> (2015)	8,67	4,04	4,62
Saxena <i>et al.</i> (2016)	8,3	1,6	6,6
Quiles <i>et al.</i> (2016)	11,2	6,1	5,1
Quiles <i>et al.</i> (2017)	15,5	8,76	6,81
Gul <i>et al.</i> (2017)	9	5	4
Singh <i>et al.</i> (2019)	26,25	15,41	10,83
Sheik-Abdul <i>et al.</i> (2018)	65,08	NR	NR
Estudio actual	18,5	7,14	11,42

de acuerdo a la forma y dirección. En dicho estudio la forma más frecuente fue el tipo 1 (86,6 %), seguida por el tipo 7 (46,6 %) y 5 (40 %), este hallazgo, coincide parcialmente con la morfología encontrada en nuestros especímenes, donde se registró que los más frecuentes eran los tipos 1 (38,37 %), 3 (38,39 %) y 4 (53,8 %).

En conclusión, el presente estudio contribuye con nuevos datos sobre la prevalencia de FTA en cada nivel cervical, además de confirmar que esta variante anatómica determina un menor tamaño del FT lo que puede correlacionarse con insuficiencia vertebro-basilar. De igual forma y como se evidenció, las variaciones en la anatomía de los forámenes transversos han sido universalmente descritas debido a su alta frecuencia e interés quirúrgico, desde estudios que reportan hallazgos muy antiguos como los registrados en una población judío romana- bizantina del siglo VI D.C. donde en 22 vértebras cervicales, se encontraron FTA en un 22,7 %, 3 unilaterales y 2 bilaterales, Kaya *et al.* (2011), hasta estudios actuales y futuros donde se seguirá investigado del tema dada la posible relación con la calidad en la irrigación cerebral y con patologías refractarias al manejo convencional. Por lo señalado anteriormente, es de vital importancia que los médicos radiólogos, cirujanos y neurocirujanos tengan conocimiento de estas variantes anatómicas para establecer claramente un diagnóstico. Desde la misma manera planear los abordajes quirúrgicos, permitiendo la instrumentación de la región cervical con una técnica adecuada para cada paciente, evitando iatrogenias o desenlaces fatales.

---

**BORDA, C. M. A. & BERNAL-GARCÍA, M.** Clinical Implication of Anatomical Variants of Number and Shape of the Transverse Foramen in Dry Cervical Vertebrae. *Int. J. Morphol.*, 40(3):613-618, 2022.

**SUMMARY:** Cervical vertebrae present bilateral transverse foramen, any modification in embryogenesis, generates variants of size, number and shape, which are associated with various neurological problems. Descriptive and observational study of cervical vertebrae, of the number, shape and laterality of the main and accessory transverse foramina were observed and classified. Specialized photographic record was taken. Of the 13 vertebrae with an accessory transverse foramen, six were unilateral and seven bilateral, the oval shape prevailing in the direction to the right. The most common level of duplication was C4(two incomplete and seven complete) and the least common was C1, C2 and C5. The knowledge of these anatomical variants by radiologists, surgeons and neurosurgeons, contributes to the planning of surgical approaches, favoring the instrumentation of the cervical region avoiding iatrogenic and fatal outcomes.

**KEY WORDS:** Cervical vertebrae, Anatomic Variation, foramen, transversarium, accessory.

---

## REFERENCIAS BIBLIOGRÁFICAS

- Akhtar, J.; Madhukar, P.; Rahman, S. & Kashyap, N. A morphometric study of foramen transversarium of dried cervical vertebrae. *Int. J. Res. Med. Sci.*, 3(4):912-6, 2015.
- Ambali, M. & Jadhav, S. Anatomical variations in foramen transversarium of typical cervical vertebrae and its clinical significance. *Int. J. Anat. Res.*, 5(1):3426-9, 2017.
- Gujar, S.; Oza, S. & Shekhawa, J. P. A study of accessory foramen transversarium in dry cervical vertebrae and its clinical implications. *NJIRM*; 6(6):27-30, 2015.
- Gul, S.; Saleem, M.; Mond, G.; Kamal, Y. & Akhter, F. Accessory foramen transversarium an osteological study and its clinical correlation. *Int. J. Contemp. Med. Res.*, 4(1): 31-33, 2017.
- Katikireddi, R. S. & Setty, S. N. A study of double foramen transversarium in dried cervical vertebra. *Int. J. Health Sci. Res.*, 4(1):59-61, 2014.
- Kaya, S.; Yilmaz, N. D.; Pusat, S.; Kural, C.; Kirik, A. & Izci, Y. Double foramen transversarium variation in ancient byzantine cervical vertebrae: preliminary report of an anthropological study. *Turk. Neurosurg.*, 21(4):534-8, 2011.
- Latarjet, M. & Ruiz Liard, A. *Anatomía Humana*. 4ª ed. Buenos Aires, Médica Panamericana, 2009, pp.29-30.
- Manjunanth, M.; Kavitarati, D. & Sugathan, K. A study of presence of accessory foramina transversaria in dry human cervical vertebrae of South Indian origin. *Int. J. Med. Sci. Public Health*, 7(11):934-7, 2018.
- Metin, A.; Durum, Y.; Gok, M.; Polat, A.; Karamtion, C. & Karakas, S. Evaluation of morphologic and morphometric characteristic of foramen transversarium on 3- dimensional multidetector computed tomography angiography. *Turk. Neurosurg.*, 28(4):557-62, 2018.
- Mishra, G. P.; Bhatnagar, S.; Singh, B.; Mishra, P. P. & Mishra, A. Anatomical variations in foramen transversarium of typical cervical vertebrae and clinical significance. *Int. J. Biomed. Res.*, 5(6):405-7, 2014.
- Molinet Guerra, M.; Robles Fuentes, P. & Roa, I. Anatomical variations of the foramen transversarium in cervical vertebrae. *Int. J. Morphol.*, 35(2):719-22, 2017.
- Patel, R.; Patel, R. & Patel, M. Double foramen transversarium in cervical vertebrae: A morphological study. *Int. Scholars J.*, 4(6):89-92, 2015.
- Patra, A.; Kaur, H.; Chhabra, U.; Kaushal, S. & Kumar, U. Double foramen transversarium in dried cervical vertebra: An osteological study with its clinical implications. *Indian J. Oral Sci.*, 6(1):7-9, 2015.
- Quiles, L.; Gomez, A.; Miquel, M.; Blanco, E.; Mata, F. & Sanchis, J. Analysis of the cervical double transverse foramen in present Spanish population. *Eur. J. Anat.*, 20(4):337-46, 2016.
- Quiles, L.; Gomez, A.; Miquel, M.; Blanco, E.; Mata, F. & Sanchis, J. Double transverse foramen in cervical vertebrae in a Spanish rural population of the late 17th and 18th centuries. *IJAE*, 122(1):27-38, 2017.
- Sangari, S. K.; Dossous, P. M.; Heineman, T. & Mtui, E. P. Dimensions and Anatomical Variants of the Foramen Transversarium of Typical Cervical Vertebrae. *Anat. Res. Int.*, 2015:391823, 2015.
- Saxena, A.; Aneja, P.; Sharma, N. & Madan, H. Variations in the number of foramen transversarium: an osteological study. *J. Evol. Med. Dent. Sci.*, 5(13):531-55, 2016.
- Sheik-Abdul, R.; Lazarus, L.; Rennie, C. & Satyapal, K. S. The foramen transversarium of typical and atypical cervical vertebrae: morphology and morphometry. *Int. J. Morphol.*, 36(4):1439-46, 2018.
- Singh, A.; Anand, C. & Singh, S. A study of anatomical variations in transverse foramen of cervical vertebrae for morphological and clinical importance. *Int. J. Contemp. Med. Res.*, 6(6):F9-11, 2019.

Tellioglu, A. M.; Durum, Y.; Gok, M.; Polat, A. G.; Karaman, C. Z. & Karakas, S. Evaluation of morphologic and morphometric characteristic of foramen transversarium on 3-dimensional multidetector computed tomography angiography. *Turk. Neurosurg.*, 28 (4):557-62, 2018.

Zibis, A. H.; Mitrousias, V.; Baxevanidou, K.; Hantes, M.; Karachalios, T. & Arvantis, D. Anatomical variations of the foramen transversarium in cervical vertebrae: findings, review of the literature, and clinical significance during cervical spine surgery. *Eur. Spine J.*, 23(5):4132-9, 2016.

Dirección para correspondencia:  
Mayra Alejandra Borda Cárdenas  
Universidad de Boyacá  
Campus Tunja  
Tunja (Boyacá) - COLOMBIA

E-mail: [mayborda@uniboyaca.edu.co](mailto:mayborda@uniboyaca.edu.co)

Mayra Alejandra Borda Cárdenas      0000-0003-4880-6671  
Martha Bernal-García                      0000-0003-0753-5916